

حثل ودي انعكاسي

Algodystrophy Syndrome

تميز بظهور حلقة جلدية خانقة عند الحدود القريبة للوذمة الجلدية

Complicated by Constricting Ring at the Proximal Border of the Edema

راجعت سيده في بداية عقدها الرابع بألم شديد في يدها اليسرى، مع وذمة شاملة لليد تمتد حتى منتصف الساعد. أثقل عليها جداً تحدت الحركة في المعصم وخصوصاً في أصابع يدها اليسرى؛ انظر الشكل (1).

الشكاية قديمة، تعود لأكثر من عام تقريباً، تخلها الكثير من التجارب العلاجية لكن دون جدوى. بالتدقيق بالقصة المرضية، نجد الأعراض السريرية لمتلازمة نفق ريسر اليسرى الـ *Left Carpal Tunnel Syndrome* مهمله تركت دون علاج. تذكر المريضة البدء التدريجي للوذمة وتفاقم الألم بعد أسبوعين من بدء الأعراض العصبية. ظهر على الصورة الشعاعية للمعصم الأيسر، عدا عن نقص الكثافة الشعاعية الـ *Osteoporosis* كامل النبت العظمية في المنطقة، العلامات الشعاعية للاحتكاك الزندي-الهالي الـ *Ulna-Lunar Conflict*؛ انظر الشكل (2). وضعت المريضة على العلاج المضاد للحثل الودي الانعكاسي الـ *Algodystrophy Syndrome* حيث افترضنا تشخيصاً للوضع الراهن.

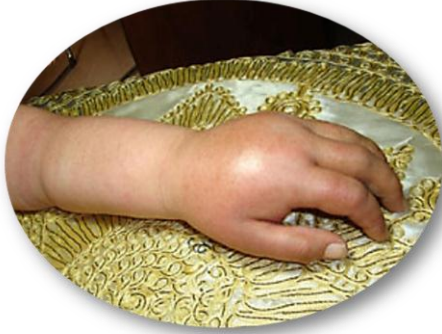بعد خمسة شهور من العلاج، وبعدما ترسخت الثقة بالشفاء لدى المريضة ولدي على حد سواء، إذ تراجعت الوذمة إلى حد كبير، وزال الألم أو كاد، وظهرت الحركات الفاعلة في المعصم الأيسر والمفاصل الصغيرة في اليد وإن كان بدرجات متفاوتة، حدث نكس وعودة إلى نقطة البدء. رد النكس إلى جلسات العلاج الفيزيائي العنيفة بيد غير ذي خبرة. لكن الهام هنا، كانت شدة الوذمة وما رافقها من ظهور غريب لحلقة جلدية حلقة خانقة عند الحدود العلوية هذه الوذمة؛ انظر الشكل (3).

جراحياً، تم استئصال الأرباع الثلاثة الأمامية للحلقة الجلدية، ومن ثم إعادة الاستمرارية الجلدية بين جلد سليم دان وأخر قاص. كسر خط الجرح عند طرفيه منعاً لانكماش مضيق قد يأتي على الندبة الجلدية. من المشاهدات المثيرة للفضول أثناء الجراحة، كان غياب النسيج الشحمي تحت الجلد بشكل كامل في منطقة الحلقة الخانقة، وتختبر جميع الأوردة السطحية في منطقتها؛ انظر الشكل (4).

التشريح المرضي للعيبة المستأصلة لم يشر لغير التهاب مزمن غير نوعي للجلد. بعد العمل الجراحي، حدث تطور إيجابي سريع باتجاه الشفاء. ونشهد على ذلك بتراجع شبه كامل للوذمة، زوال الألم، واستعادة الحركة الفاعلة لوضع أقرب ما يكون إلى الطبيعي؛ انظر الشكل (5).

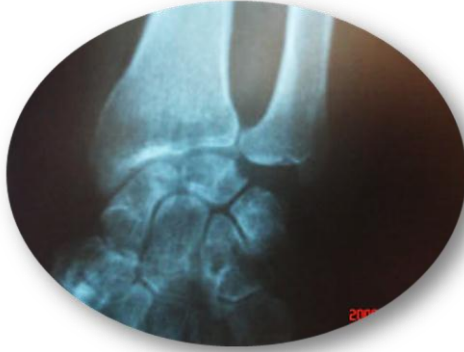ملاحظة هامة:

هذه الحلقة الجلدية الخانقة؛ سببها، طبيعتها، مسؤوليتها عن الحالة البدنية أو عن النكس، ما زالت تشغل خاطري وفكري من حينها.



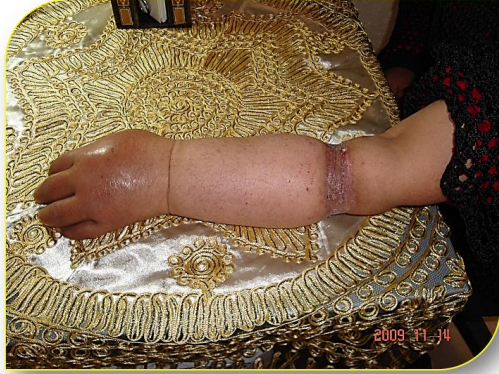الشكل (١)
مشاهدة ما قبل العمل الجراحي
الطرف العلوي الأيسر
Pre- Operative View
Left Upper Limb

الوذمة شاملة لليد اليسرى وتمتد حتى منتصف الساعد.
لاحظ الحدود العلوية الواضحة للوذمة، وبداية تشكل حلقة جلدية على شكل سوار.

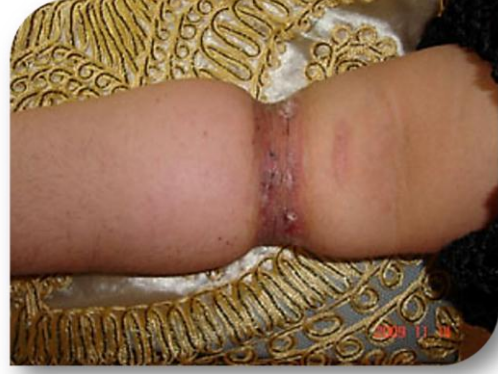

الشكل (٢)
صورة شعاعية، قبل الجراحة
المعصم الأيسر
Pre- Operative X- Ray
Left Wrist

لاحظ إيجابية المشعر الزندي- الكعبري الـ *Ulna-Radial Index*.
كما ويلاحظ تآكل السطح المفصلي للعظم الهلالي الـ *Lunate* مقابل رأس الزند.
وأخر الموجودات الشعاعية نقص الكثافة الشعاعية الـ *Osteoporosis* في عظام الرسغ والنهائية السفلية لعظمي الساعد.



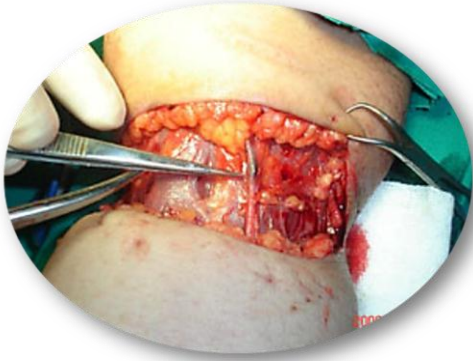
الشكل (٤ - ا)



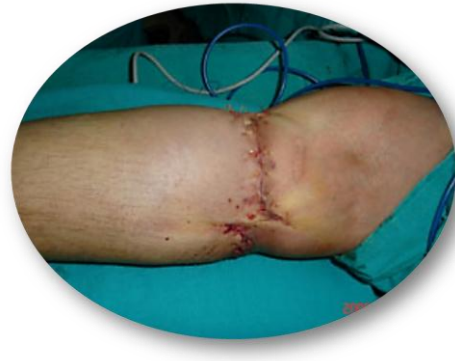الشكل (٤ - ب)

الشكل (٣)
مشاهدات قبل الجراحة
الساعد الأيسر
Pre- Operative Views
Left Forearm

لاحظ الحلقة الجلدية الخائفة والتي تمثل الحدود القريبة للورمة.



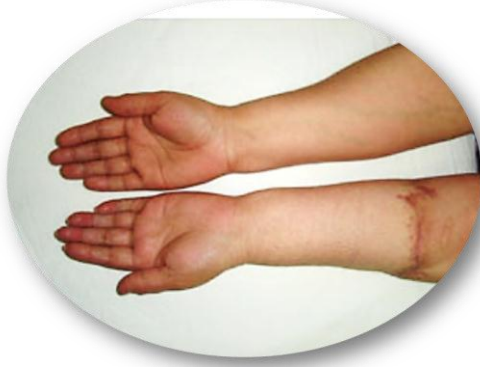الشكل (٤ - ا)



الشكل (٤ - ب)

الشكل (٤)
مشاهدات جراحية
الساعد الأيسر
Per- Operative Views
Left Forearm

الشكل (٤ - ا): لاحظ تحنر الأوردة السطحية وغياب النسيج الخلوي تحت الجلد في منطقة التضيق.
الشكل (٤ - ب): كسر خط الجرح عند طرفه لمنع عودة التضيق عند تمام عملية التندب.



الشكل (ب - ٥)



الشكل (أ - ٥)

الشكل (٥)
مشاهدات بعد العمل الجراحي
الطرف العلوي الأيسر
Post- Operative Views
Left Upper Limb

هذه بعض من المكتسبات الجمالية والحركية في اليوم الـ (١٠٥) بعد العمل الجراحي
The kinetic & aesthetic gains in the 105th postoperative day

(من الأرشيف الخاص بالجراح)

في سياقات أخرى، أنصح بقراءة المقالات التالية:

- أذيات العصبون المُحرِّكِ العلويِّ، الفيزيولوجيا المرضية للأعراض والعلامات السريرية
Upper Motor Neuron Injuries, Pathophysiology of Symptomatology
- هل يفيد التداخل الجراحي الفوري في أذيات النخاع الشوكي وذيل الفرس الرضائية؟
مقاربة العصب الوركي جراحياً في الناحية الإليوية.. المدخل عبر ألياف العضلة الإليوية العظمى مقابل
المدخل التقليدي
Trans- Gluteal Approach of Sciatic Nerve vs. The Traditional
Approaches
- النقل العصبي، بين مفهوم قاصر وجديد حاضر
The Neural Conduction.. Personal View vs. International View
- في النقل العصبي، موجات الضغط العاملة
Action Pressure Waves
- في النقل العصبي، كمونات العمل
Action Potentials
- وظيفة كمونات العمل والتيارات الكهربائية العاملة
Action Electrical Currents
- الأطوار الثلاثة للنقل العصبي
المستقبلات الحسية، عبقرية الخلق وجمال المخلوق
The Neural Conduction in the Synapses
- عقدة رانفييه، ضابطة الإيقاع
The Node of Ranvier, The Equalizer
- وظائف عقدة رانفييه
The Functions of Node of Ranvier
- وظائف عقدة رانفييه، الوظيفة الأولى في ضبط معايير الموجة العاملة



وظائفُ عقدة رانفيه، الوظيفةُ الثانيةُ في ضبط مسار الموجة العاملة
وظائفُ عقدة رانفيه، الوظيفةُ الثالثةُ في توليد كمونات العمل
في فقه الأعصاب، الألم أولاً *The Pain is First*
في فقه الأعصاب، الشكل.. الضرورة *The Philosophy of Form*
تخطيط الأعصاب الكهربائي، بين الحقيقي والموهوم
الصدمة النخاعية (مفهوم جديد) *The Spinal Shock (Innovated Conception)*
أنتيات النخاع الشوكي، الأعراض والعلامات السريرية، بحثٌ في آليات الحدث *The Spinal Injury, The*
Symptomatology
الرمع *Clonus*
اشتداد المنعكس الشوكي *Hyperactive Hyperreflexia*
اتساعُ باحة المنعكس الشوكي الاشتدادي *Extended Reflex Sector*
الاستجابة ثنائية الجانب للمنعكس الشوكي الاشتدادي *Bilateral Responses*
الاستجابة الحركية العديدة للمنعكس الشوكي *Multiple Motor Responses*
التنكس الفاليري، يهاجم المحاور العصبية الحركية للعصب المحيطي.. ويعف عن محاوره الحسية
Wallerian Degeneration, Attacks the Motor Axons of Injured Nerve and Conserves
its Sensory Axons
التنكس الفاليري، رؤيةٌ جديدةٌ *Wallerian Degeneration (Innovated View)*
التجدد العصبي، رؤيةٌ جديدةٌ *Neural Regeneration (Innovated View)*
المنعسات الشوكية، المفاهيم القديمة *Spinal Reflexes, Ancient Conceptions*
المنعسات الشوكية، تحديث المفاهيم *Spinal Reflexes, Innovated Conception*
خُلقت المرأة من ضلع الرجل، رائعة الإحياء الفلسفي والمجاز العلمي
المرأة تقرّر جنس ولدها، والرجل يدعي!
الروح والنفس.. عطية خالق وصنيعه مخلوق
خلق السموات والأرض أكبر من خلق الناس.. في المرامي والذلالات
تفاحة آدم وضلع آدم، وجهان لصورة الإنسان.
حــوآء.. هذه
سفينة نوح، طوق نجاة لا معراج خلاص
المصباح الكهربائي، بين التجريد والتنفيذ رحلة ألف عام
هكذا تكلم إبراهيم الخليل
فقه الحضارات، بين قوة الفكر وفكر القوة
العدة وعلّة الاختلاف بين مطلقّة وأرملة نواتي عفاف
تعدّد الزوجات وملك اليمين.. المنسوخ الأجل
الثقب الأسود، وفرضية النجم الساقط
جسيم بار، مفتاح أحجية الخلق
صبي أم بنت، الأم تقرّر!
القدم الهابطة، حالة سريرية
خلق حواء من ضلع آدم، حقيقة أم أسطورة؟

شلل الضفيرة العصبية الولادى Obstetrical Brachial Plexus Palsy

الأذيات الرضية للأعصاب المحيطية (١) التشریح الوصفى والوظيفى

الأذيات الرضية للأعصاب المحيطية (٢) تقييم الأذية العصبية

الأذيات الرضية للأعصاب المحيطية (٣) التدبير والإصلاح الجراحي

الأذيات الرضية للأعصاب المحيطية (٤) تصنيف الأذية العصبية

قوس العضلة الكاتبة المدورة Pronator Teres Muscle Arcade

شبيهة رباط Struthers-like Ligament ...Struthers

عمليات النقل الوترى في تدبير شلل العصب الكعبرى Tendon Transfers for Radial Palsy

من بقر جنس الوليد (مختصر)

ثالوث الذكاء.. زاد مسافر! الذكاء الفطرى، الإنسانى، والاصطناعى.. بحث في الصفات والمآلات

المعادلات الصفرية.. الحداثه، مالها وما عليها

متلازمة العصب بين العظام الخلفى Posterior Interosseous Nerve Syndrome

المنعكس الشوكى، فيزيولوجيا جديدة Spinal Reflex, Innovated Physiology

المنعكس الشوكى الاشتدادى، في فيزيولوجيا المرضية Hyperreflex, Innovated Pathophysiology

المنعكس الشوكى الاشتدادى (١)، الفيزيولوجيا المرضية لقوة المنعكس Hyperreflexia,

Pathophysiology of Hyperactive Hyperreflex

المنعكس الشوكى الاشتدادى (٢)، الفيزيولوجيا المرضية للاستجابة ثنائية الجانب للمنعكس

Hyperreflexia, Pathophysiology of Bilateral- Response Hyperreflex

المنعكس الشوكى الاشتدادى (٣)، الفيزيولوجيا المرضية لتأثير ساحة العمل Extended Hyperreflex,

Pathophysiology

المنعكس الشوكى الاشتدادى (٤)، الفيزيولوجيا المرضية للمنعكس عديد الاستجابة الحركية

Hyperreflexia, Pathophysiology of Multi-Response hyperreflex

الرمع (١)، الفرضية الأولى في فيزيولوجيا المرضية

الرمع (٢)، الفرضية الثانية في فيزيولوجيا المرضية

خلق آدم وخلق حواء، ومن ضلعه كانت حواء Adam & Eve, Adam's Rib

جسيم بار، الشاهد والبصيرة Barr Body, The Witness

جدلية المعنى واللامعنى

التدبير الجراحي لليد المخليبية Surgical Treatment of Claw Hand (Brand Operation)

الانقسام الخلوى المتساوى الـ Mitosis

المادة الصبغية، الصبغى، الجسم الصبغى الـ Chromatin, Chromatid, Chromosome

المتنمات الغذائية الـ Nutritional Supplements، هل هي حقاً مفيدة لأجسامنا؟

الانقسام الخلوى المنصف الـ Meiosis

فيتامين د Vitamin D، ضمانة الشباب الدائم

فيتامين ب6 Vitamin B6، قليلة مفيد.. وكثيره ضار جداً

والمهنة.. شهيد، من قصص البطولة والفداء

الثقب الأسود والنجم الذى هوى

خلق السماوات والأرض، فرضية الكون السديمى المتصل

الجواري الكئس الـ Circulating Sweepers

عندما ينقسم المجتمع.. لمن تتجملين هيفاء؟

التَّصْنِيعُ الدَّائِي لمفصل المرفق Elbow Auto- Arthroplasty

الطَّوْفَانُ الأَخِيرُ، طَوْفَانُ بلا سفينة

كَشَفُ الْمَسْتُوْر.. مَعَ الاسم تَكُونُ البِدَايَةُ، فَتَكُونُ الهَوِيَّةُ خَاتَمَةَ الحِكَايَةِ

مُجْتَمَعُ الإنسان! أهو اجتماع فطرة، أم اجتماع ضرورة، أم اجتماع مصلحة؟

عظم الصخرة الهوائي Pneumatic Petrous

خلع ولادئ ثنائي الجانب للعصب الزندي Congenital Bilateral Ulnar Nerve Dislocation

حقيقتان لا تقبل بهن حواء

إنتاج اليويضات غير الملقحات الـ Oocytogenesis

إنتاج التطف الـ Spermatogenesis

أم البنات، حقيقة هي أم هي محض ثراهات!؟

أم البنين! حقيقة لطالما ظننتها من هفوات الأولين

غلبة البنات، حواء هذه تلد كثير بنات وقليل بنين

غلبة البنين، حواء هذه تلد كثير بنين وقليل بنات

ولا أنفي عنها العدل أحياناً! حواء هذه يكافئ عدي بنينا عدي بنياتها

المغنيز يوم بان للعظام! يدعم وظيفة الكالسيوم، ولا يطبق مشاركته

لأدم فعل التمكين، وحواء حفظ التكوين!

هديان المفاهيم (١): هديان الاقتصاد

المغنيز يوم (٢)، معلومات لا غنى عنها

معالجة تناذر العضلة الكثرية بحقن الكورتيزون (مقاربة شخصية)

Piriformis Muscle Injection (Personal Approach)

معالجة تناذر العضلة الكثرية بحقن الكورتيزون (مقاربة شخصية) (عرض موسع)

Piriformis Muscle Injection (Personal Approach)

فيروس كورونا المستجد.. من بعد السلوك، عينه على الصفات

هديان المفاهيم (٢): هديان الليل والنهار

كادت المرأة أن تلد أهاها، قول صحيح لكن بنكهة عربية

متلازمة التعب المزمن Fibromyalgia

طفل الأنوب، ليس أفضل الممكن

الحروب العبيثة.. عذاب دائم أم امتحان مستدام؟

العقل القياس والعقل المجرد.. في القياس قصور، وفي التجريد وصول

الذنب المنفرد، حين يصبح التوحيد مفازة لا محض قرار!

علاج الإصبع القافزة الـ Trigger Finger بحقن الكورتيزون موضعياً

وحش فرانكشتاين الجديد.. القديم نكب الأرض وما يزال، وأما الجديد فمنكوبه أنت أساساً أيها الإنسان!

اليد المخليبة، الإصلاح الجراحي (عملية براند) Claw Hand (Brand Operation)

ساعة بريد حقيقيون.. لا هواة ترحال و هجرة

فيروس كورونا المستجد (كوفيد-١٩): من بعد السلوك، عينه على الصفات

علامة هوفمان Hoffman Sign

الأسطورة الحَقِيقَةُ الِهَرَمَةُ .. شمشونُ الحَكابَةِ، وسيزيفُ الإنسانُ
التَّنَكُّسُ الفاليريُّ التَّالِي لِالأذْيَةِ العَصَبِيَّةِ، وعَمَلِيَّةُ التَّجَدُّدِ العَصَبِيِّ
التَّصَلُّبُ اللُّويحِيُّ المُتَعَدِّدُ: العَلاقَةُ السَّبَبِيَّةُ، بَينَ التَّيارِ العَلفانِيِّ والتَّصلُّبِ اللُّويحِيِّ المُتَعَدِّدُ؟
الورمُ الوعائِيُّ في الكَبِدِ: الاستئصالُ الجِراحِيُّ الإسعافِيُّ لورم وعائِي كَبِدِيَّ عرطلٍ بسببِ نزفٍ داخلٍ
كُتلةُ الورمِ
مُتلازِمَةُ العَضلةِ الكائِبَةِ المَدورَةِ Pronator Teres Muscle Syndrome
أذْيَاتُ ذَيلِ الفَرسِ الرَضِيَّةِ، مَقالِيَّةٌ جِراحِيَّةٌ جَدِيدَةٌ
Traumatic Injuries of Cauda Equina. New Surgical Approach
السَّلُّ الرُّباعِيُّ .. مَوجِبَاتُ وأَهْدافُ العِلاجِ الجِراحِيِّ .. التَّطَوُّراتُ التَّالِيَةُ للجِراحة- مَقالِيَّةٌ سَريَّةٌ وشِعايَّةٌ
تَضاعُفُ اليَدِ والزَّنْدِ Ulnar Dimelia or Mirror Hand
مُتلازِمَةُ نَفقِ الرَّسغِ تَنتَهِى التَّزامُها بِقَاطِعِ نَاقِ العَصَبِ المَتمَوِّسَطِ
ورمُ شِوانِ في العَصَبِ الظَّنَبِيِّ الـ Tibial Nerve Schwannoma
ورمُ شِوانِ أَمامَ العُجْزِ Presacral Schwannoma
مِيلانوما جَدِيدَةٌ خَبِيثَةٌ Malignant Melanoma
ضَمورُ اليَدِ بِالجَهِتَينِ، غِيابُ خَلقِيٍّ مَعرُوفٍ ثَنائِيٍّ الجانِبِ Congenital Thenar Hypoplasia
مُتلازِمَةُ الرَّأسِ الطَّويلِ للعَضلةِ ذاتِ الرَّأسِينِ الفَخدِيَّةِ The Syndrome of the Long Head of Biceps
مَرضِيَّاتُ الوَتَرِ البَعيدِ للعَضلةِ ثَنائِيَّةِ الرَّؤوسِ العَضديَّةِ Femoris
Pathologies of Distal Tendon of Biceps
Brachii Muscle



٢٠٠٩/١١/١٦
حُدَّثَ المَقالُ ٢٠٢١/١٢/١٩